

# LESIONES DE MICOTOXINAS EN MATADEROS-PORCINOS



**SPECIAL NUTRIENTS**

EL ESPECIALISTA EN MICOTOXINAS

[www.mycotoxin.com](http://www.mycotoxin.com)



## LESIONES DE MICOTOXINAS EN CERDOS DETECTADAS EN MATADEROS (RASTROS)

En cerdos, el problema en intoxicaciones es que en la mayoría de los casos, estas ocurren en forma gradual donde los cerdos ingieren cantidades subletales de la toxina, pero por un período de tiempo prolongado. Estas intoxicaciones afectan en forma considerable la salud de los animales y esto se manifiesta en una disminución en su ritmo de crecimiento y eficiencia productiva. Para poder relacionar las lesiones observadas en mataderos (rastros) con micotoxinas, normalmente se recurre a la detección en grano o en el alimento terminado, sin embargo, el alimento contaminado pudo haber sido consumido en las etapas iniciales de producción. Otra posibilidad es que se examine el grano equivocado, es decir uno diferente al que está provocando el cuadro clínico. Esta guía, ayudara a asociar las lesiones en animales de rastro con las micotoxinas detectadas. Además, se podrá valorar si las medidas preventivas en grano, alimento y silos están siendo efectivas.

Un elemento indispensable en el control de intoxicaciones es un diagnóstico que permita conocer no solo la existencia de estas sino la severidad de las lesiones causadas. El examen de lesiones en forma macroscópica es una actividad que se realiza en los animales que se envían a mataderos.

En el cuadro 1 se incluyen los órganos y lesiones que pueden relacionarse con micotoxinas. La revisión de órganos podrá realizarse según el calendario de cada empresa, cada mes o cada seis meses. Se deberá examinar un mínimo de 45 animales por sesión y se tomaran además muestras de lesiones para histopatología. Un dato importante es que aún los mejores secuestrantes de micotoxinas disponibles no son capaces de adsorber las micotoxinas al 100%. En base a lo que se ha observado en diferentes animales, el bazo es un órgano importante del sistema inmune, por lo que siempre deberá incluirse en el análisis de los órganos.

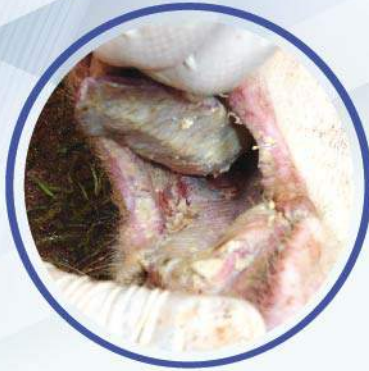### EVALUACION DE LESIONES

ORGANO		CAUSA
Cavidad Oral	Úlceras, necrosis.	T2
Estómago	Úlceras, descamación epitelio. Pars esofágica dañada y hemorragias.	
Esófago	Úlceras, descamación de epitelio y hemorragias.	
Intestino	Hemorragias.	
Bazo	Disminuido de tamaño, blanquecino y presenta poca actividad (baja inmunidad).	
Pulmón	Edema interlobular y en mediastino. Hipertrofia.	Fumonisina
Hígado	Hepatosis (proceso degenerativo). Aguda; hepatomegalia, friable. Crónico; duro al tacto, cirrosis y tejido fibroso (manchas blanquecinas). Pálido o grisáceo.	Aflatoxinas
Estómago	Úlcera.	
Bazo	Disminuido de tamaño, gris o blanquecino, con poca actividad (baja inmunidad).	
Esófago	Descamación de epitelio y úlceras.	Vomitoxina
Estómago	Descamación de epitelio, reacción linfoide y pars esofágica dañada. Úlceras.	Ergotoxinas
Piel	Necrosis en orejas, pezuñas y vasos sanguíneos tortuosos.	
Riñón	Nefrosis, hipertrofia y puntilleo blanquecino en superficie. Quistes.	Ocratoxina
Bazo	Disminuido de tamaño, gris o blanquecino y poca actividad (baja inmunidad).	
Útero	Hidrometra e hipertrofia.	Zearalenona
Ovario	Quistes.	
Vulva	Vulvovaginitis.	

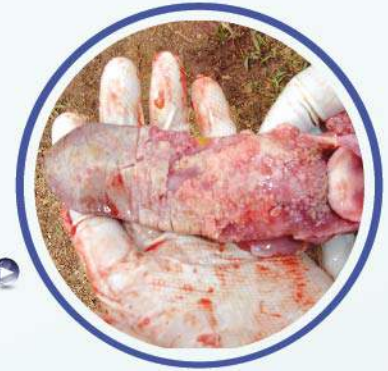

## LESIONES CAVIDAD ORAL - ESÓFAGO - ESTÓMAGO - INTESTINO

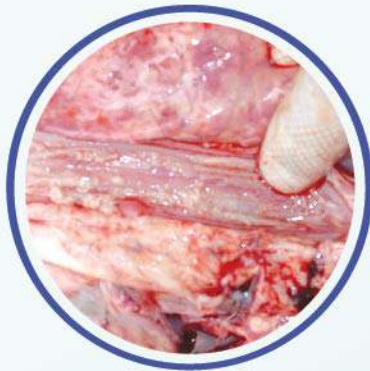Se observan generalmente como irritación de coloración rojiza, o placas blanquecinas, localizadas en lengua, paladar y pueden llegar hasta el esófago, estómago e intestinos, dependiendo de la severidad. En casos severos hay necrosis y descamación epitelial. Esta lesión se observa con poca frecuencia pues los animales mueren por las lesiones tan severas, es ocasionada por la toxina T2.



Placas blanquecinas



Desprendimiento de epitelio



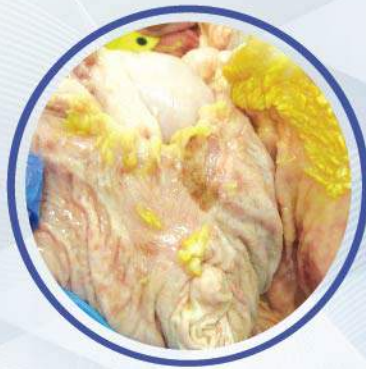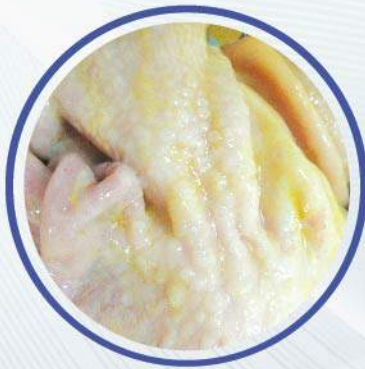Esófago: irritación y placas blanquecinas



Hemorragia intestinal

## LESIONES EN ESTÓMAGO

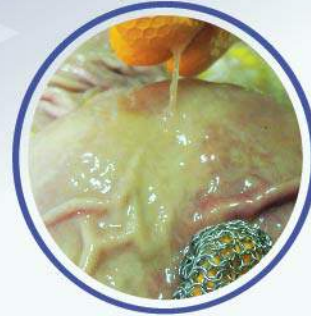Las lesiones varían; irritación, descamación de epitelio, exudado mucoso, reacción linfoide, metaplasia, paraqueratosis en pars esofágica, daño en pars esofágica y úlceras.





Las etiologías varían:

- Aflatoxinas (úlceras).
- Deficiencia de Vitamina E (úlceras).
- Ayuno prolongado (irritación y úlceras).
- Vomitoxina (reacción linfoide y metaplasia).
- Procesos inflamatorios (presencia de exudado mucoso).
- T2 (irritación, reacción linfoide, metaplasia, daño en pars esofágica y úlceras).
- Variaciones en granulometría (reacción linfoide, metaplasia, irritación, úlceras y daño en pars esofágica).

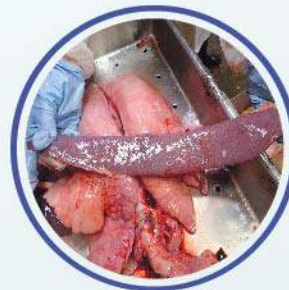

## LESIONES EN BAZO

El bazo es un órgano importante que nos permite tener una idea del estatus inmunitario del animal. En él se producen eritrocitos y células de defensa, un bazo disminuido es indicativo de una baja inmunidad, es un bazo inactivo, en ocasiones la coloración es gris o blanquecina. Un bazo aumentado de tamaño (esplenomegalia) sugiere un proceso septicémico activo.

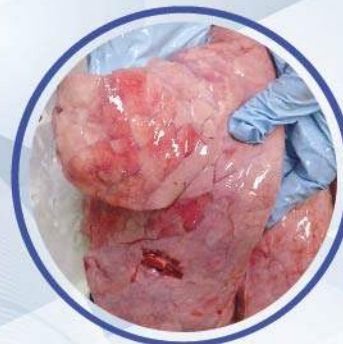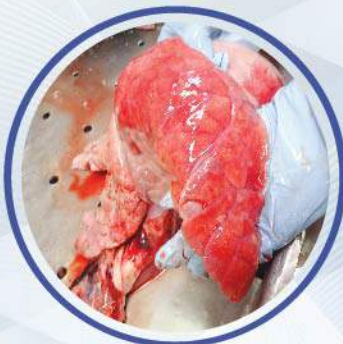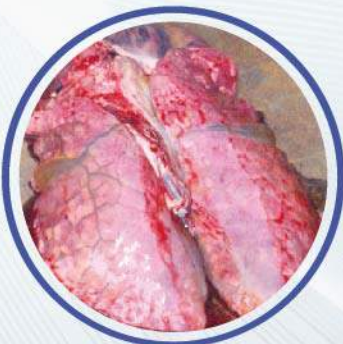- Bazos disminuidos de tamaño, en casos de intoxicaciones con T2, aflatoxinas u ocratoxinas.

- Bazos aumentados (esplenomegalia) en procesos septicémicos infecciosos.



## LESIONES EN PULMÓN

Principalmente la presencia de edema en intersticio o interlobular, el cual se relaciona con intoxicación con Fumonisina. Este tipo de edema es similar al que se observa en infecciones con Circovirus porcino 2, pero en este tipo de infección también existe neumonía intersticial. La histopatología permitirá establecer un diagnóstico definitivo.



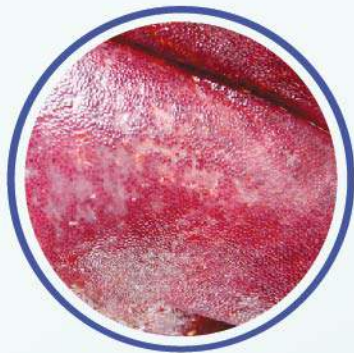

## LESIONES EN HÍGADO

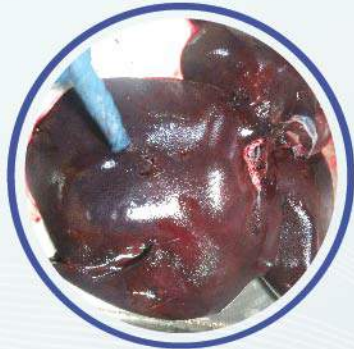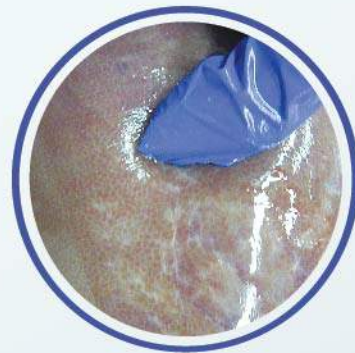Las lesiones varían; palidez, ictericia (de tipo hepática y por ende anomalías en pigmentos biliares) manchas blanquecinas irregulares de distribución difusa, duras al tacto (fibrosis, cirrosis). Congestión severa, color rojizo, friable al tacto (hepatosis aguda). El diagnóstico definitivo es importante realizarlo vía histopatología, las aflatoxinas ocasionan una proliferación de conductos biliares.

Causas:

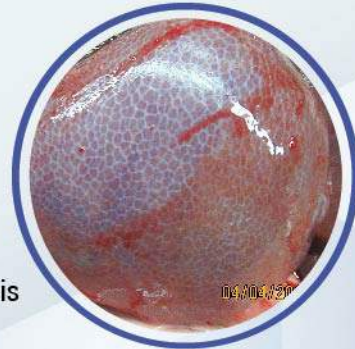
- ▶ Aflatoxinas: proceso agudo con hígado rojizo y friable.
- ▶ Proceso crónico: hígado pálido, duro al tacto, fibroso con manchas blanquecinas.
- ▶ Deficiencia de vitamina E: hepatosis dietética, friable y manchas rojizas difusas.
- ▶ Proceso septicémico agudo: hígados con congestión severa, friables y rojizos. Procesos crónicos: cirrosis y duros al tacto.
- ▶ Infecciones bacterianas: dependiendo de la bacteria puede haber abscesos, puntillero blanquecino, friable si es un proceso septicémico agudo y duro al tacto y fibroso si es un proceso crónico. Se observa fibrosis.
- ▶ Infecciones virales: rojizo y friable en procesos agudos y duro al tacto y cirrosis en proceso crónico.
- ▶ Intoxicaciones diversas: hepatosis severa y cambios degenerativos en hepatocitos.



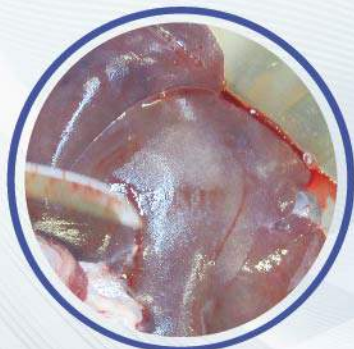Proceso crónico:  
fibrosis, cirrosis y manchas  
blanquecinas difusas



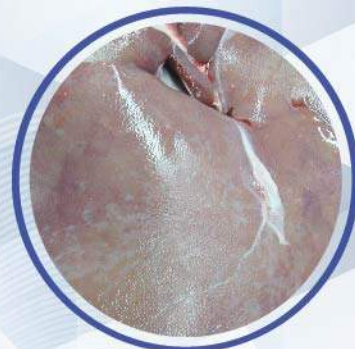Proceso agudo:  
congestión, friable



Fibrosis



Pálido, cirrosis, manchas  
blanquecinas difusas,  
duro al tacto





## LESIONES EN RIÑÓN

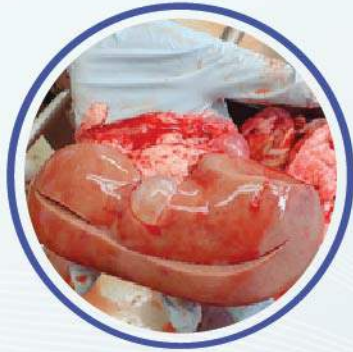Las lesiones mas comúnmente observadas son: puntillero blanquecino difuso generalizado, palidez, quistes de tamaños y formas diversas, riñones aumentados de tamaño y nefrosis. La histopatología ayudara a dar un diagnóstico final.

Causas:

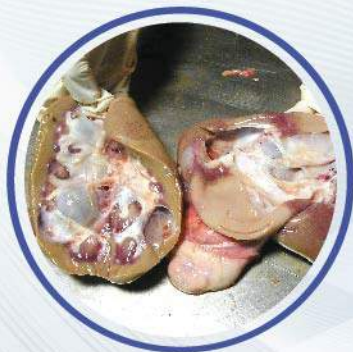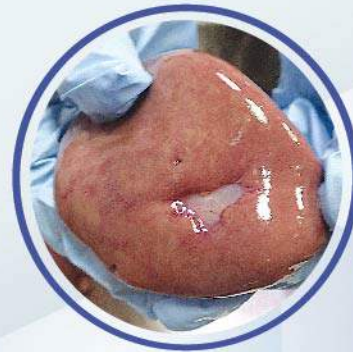- ▶ **Ocratoxina:** puntillero blanquecino, aumento de tamaño, quistes y palidez.
- ▶ **Leptospirosis:** puntillero blanquecino.
- ▶ **Circovirus:** aumento de tamaño y friable.
- ▶ **Hepatitis:** genera la palidez en riñón por variación en pigmentos biliares.
- ▶ **Quistes congénito:** problemas embrionarios, tienden a desaparecer, si se observan en animales adultos, se relacionan con Ocratoxina.



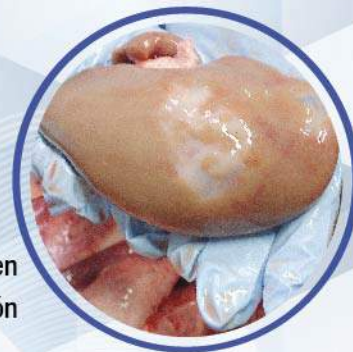Puntillero blanquecino, aumento del tamaño



Quistes de diferente tamaño y forma



Quistes



Tejido en reparación

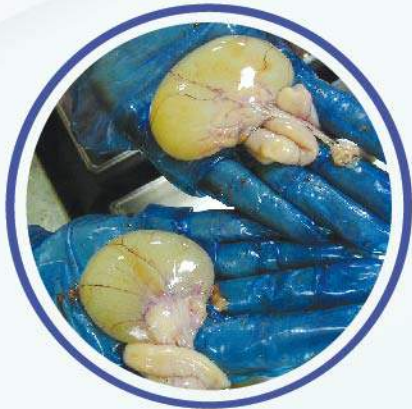

## LESIONES EN TRACTO REPRODUCTOR

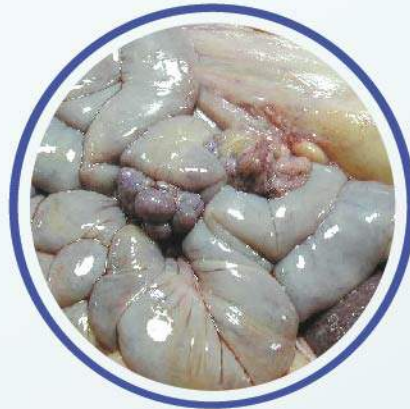Hidrometra, quistes en ovarios y aumento de tamaño. Para poder establecer un diagnóstico final se deberán revisar otros órganos para poder descartar una posible deficiencia de vitamina E que puede influir en la fertilidad y en un desbalance hormonal.

Causas:

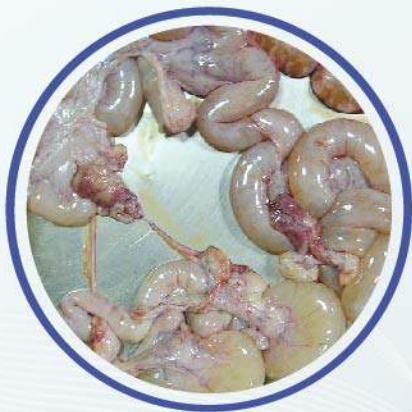- Deficiencia de Vitamina E: problemas de infertilidad.
- Zearalenona: hidrometra, aumento de tamaño del útero y quistes o desbalance hormonal. Los ovarios presentan diferentes patologías: cuerpos lúteos, atrésicos, quistes y cuerpos hemorrágicos numerosos.



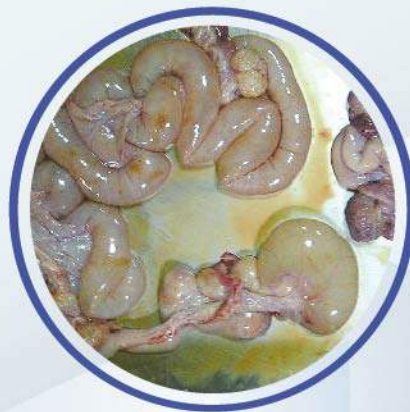Quistes



Hidrometra y cuerpos lúteos



Aumento de tamaño del útero



Hidrometra

En conclusión, las micotoxinas son productos del metabolismo de hongos que pueden estar contaminando los granos sin que el agricultor tenga conocimiento. El reconocimiento rápido de los cuadros sugestivos de intoxicación, puede representar una gran diferencia en cuanto al efecto final que este tipo de intoxicaciones puede tener en la rentabilidad de un ciclo de producción. Un problema de raciones contaminadas reconocido en forma expedita puede ser controlado más fácilmente antes de que cause daños irreversibles en la población. El apoyo de técnicas diagnósticas, como el monitoreo en rastro, debe ser utilizado siempre que sea posible.



## ¿Cumple su aditivo anti-micotoxinas con los requerimientos básicos de un producto capaz de ofrecer POS?

Protección de  Organos Susceptibles			
Micotoxina	Organo	MYCOAD	MYCOAD AZ
Aflatoxina	Hígado	SI	NO
Ocratoxina	Riñón	SI	NO
Toxina T-2	Lesión oral	SI	SI
Fumonisina	Corazón / Pulmón / Hígado	SI	SI*
Zearalenona	Reproducción	N/A	SI
DON	Hígado	N/A	SI
Características		MYCOAD	MYCOAD AZ
Dosis <i>in vivo</i> con resultados POS		2.5 Kg / TM	1 kg / TM
Dosis comercial recomendada		2.5 kg / TM	1 kg / TM
Arcilla siempre obtenida de la misma mina		SI	SI
Aprobado en Texas, USA, contra Aflatoxina		SI	N/A
Aprobado contra aflatoxina en la Unión Europea. Regulación #1831 / 2003 (1m 588)		SI	N/A
Absorción de ENDOTOXINAS		N/A	SI
Número de micotoxinas, donde la efectividad a sido aprobada por LAMIC y otras instituciones		4	4
Diferentes tipos de animales que la efectividad a sido aprobada <i>in vivo</i>		6	5
Absorción de nutrientes		NO	NO
Eficacia <i>in vitro</i> evaluada cada:		100 TM	18 TM

\* Prueba efectuada con 4 Kg. de producto y 30,000 ppb de Fumonisina  
N/A= NO APLICA

MYCOAD = Cobind, Toxfree Standard  
MYCOAD AZ = Cobind AZ, Toxfree

Copyright February 2018. Special Nutrients. All Rights Reserved.